




Aydın Dental Journal

Journal homepage: <http://dergipark.ulakbim.gov.tr/adj>



İLERİ DERECEDE ATROFİK POSTERİÖR MANDİBULANIN EKSTRA KISA (4 MM) İMPLANTLARLA DESTEKLENEN SABİT PROTEZ İLE REHABİLİTASYONU: İKİ YILLIK TAKİP

DergiPark
AKADEMİK

Dr. Öğr. Üyesi Sercan KÜÇÜKKURT¹

ÖZ

Diş eksikliklerinin telafisinde dental implantların kullanımlarının yarım asırı aşan geçmişlerinde, oral implantoloji hem teknikler hem implant tasarımları açısından durmaksızın değişmekte ve gelişmektedir. Oral implantolojinin ilk günlerine göre günümüzde, dental implantların başarı oranlarının nelerden etkilendiği ve öngörülebilir sonuçlar elde edebilmek gereken teknikler hakkında daha fazla şey bilinmektedir. Dental implant uygulamaları için halen güncelliğini koruyan sınırlayıcı faktörlerden en sık karşılaşılan uzun süreli dişsiz kalmış hastalarda veya travma veya tümör/kist rezeksiyonu sonrası çene-yüz rekonstrüksiyonu gerektiren hastalarda karşılaşılan yetersiz kemik hacmi ve yoğunluğudur. Kemik greftleri, yönlendirilmiş kemik rejenerasyonu gibi çeşitli kemik hacmi artırım teknikleri uygulanarak, bu vakaların büyük çoğunluğunu implant terapisi ile rehabilite etmek mümkün olabilmektedir; ancak özellikle vertikal yönde kemik hacminin artırılması ile ilgili klinik sonuçlara ilişkin bilimsel veriler sınırlıdır. Diğer

yönden bu tedaviler hastaya fazladan maliyet, bekleme süresi ve morbidite getirmektedir. Hastaların mevcut kemik hacimlerinin artırılarak, piyasada mevcut implant boyutlarına göre ayarlanma zorunluluğuna karşı dental implant firmaları çalışmalarını, mevcut kemik hacmine göre implant tasarımlarını ve boyutlarını ayarlama yönünde ilerletmişlerdir. Böylece ilk zamanlarda 8 mm civarı implantlar kısa implant olarak kabul görürken, zaman içerisinde bu boyutlar önce 6 mm civarına ve son olarak da 4 mm yüksekliğe kadar düşürülebilmıştır. Ancak bu 4 mm'lik extra short implantların nispeten piyasaya yeni sunulmalarından dolayı, uzun dönem takipleri konusunda yeterli bilimsel veri bulunmamaktadır. Bu vaka raporunda mandibula sağ bölgede bir premolar diş ve iki molar diş eksikliği bulunan hastaya uygulanan 1 adet 6 mm'lik short ve 2 adet 4 mm'lik ekstra short implantlardan destek alan splintlenmiş 3 üye sabit protetik rehabilitasyonun 2 yıllık takibi sunulacaktır.

Anahtar Kelimeler: *Dental implant, kısa implant, ekstra kısa dental implant*

¹*Istanbul Aydın Üniversitesi Diş Hekimliği Fakültesi Ağız, Diş ve Çene Cerrahisi ABD*

EXTRA SHORT (4 MM) IMPLANTS SUPPORTING A FIXED PARTIAL DENTAL PROSTHESIS IN THE SEVERELY RESORBED POSTERIOR MANDIBLE: TWO-YEAR FOLLOW-UP RESULTS

Sercan KÜÇÜKKURT PhD DDS¹

ABSTRACT

In the past half a century of the use of dental implants to rehabilitate of tooth deficiencies, oral implantology is continuously changing and evolving in terms of both techniques and implant designs. Since its early stages, considerably more is known about what influences success rates and the procedures that dictate this to ensure predictable outcomes. The limiting factors for implant placement are insufficient bone volume and density, frequently found in long-term edentulous patients with severely resorbed jaws or in patients requiring maxillofacial reconstructions after trauma or tumor resection. By applying various bone volume enhancement techniques such as bone grafts and guided bone regeneration, it is possible to rehabilitate most of these cases with implant therapy. However, there is limited scientific data on the clinical outcomes associated with the increasing bone volume, especially in the vertical direction. In addition, these treatments bring extra cost,

longer healing time and morbidity to the patient. In order to solve the necessity of adjusting the existing bone volumes of patients according to the size of the implant in the market, dental implant companies further extend their studies in the direction of adjusting the implant designs and dimensions according to the existing bone volume. Thanks to these efforts, the implants with 8 mm length which were accepted as short implants in the early stages, were reduced first to 6 mm and finally to 4 mm nowadays. However, since these 4 mm extra short implants are relatively new to the market, there is not enough scientific data on long-term follow-up. In this case report, we present a 2-year follow-up of 3 splinted fixed prosthetic rehabilitation support with one 6 mm short and two 4 mm extra short implants applied to a patient with one premolar and two molar teeth deficiency in the right mandible.

Keywords: *Dental implant, short dental implant, extra-short dental implant*

¹ *Istanbul Aydın University, Faculty of Dentistry, Department of Oral and Maxillofacial Surgery*

GİRİŞ

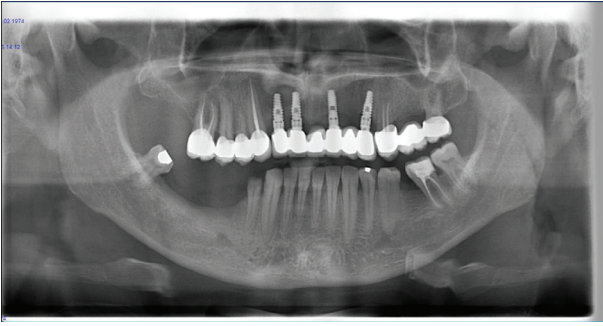
Dental implant destekli sabit protezlerin, hastaların konvansiyonel protezlere olan mecburiyetini kaldırmasına rağmen, posterior bölgede ciddi atrofi yaşanan mandibuların sabit protezlerle rehabilitasyonu klinisyenler için her dönem başa çıkması zor bir durum olmuştur. Bu problemin çözümü amacıyla zaman içerisinde çeşitli cerrahi çözümler ve girişimsel olmayan daha konservatif seçenekler öne sürülmüştür.

Cerrahi çözümler arasında en sık başvuru yöntemleri; mevcut kemiği daha verimli kullanma mantığına dayanan ve mandibular sinir sebebiyle sınırlanan kemik yüksekliğini, siniri bu bölgeden uzaklaştırarak kullanılabilir hale getiren sinir lateralizasyonu/transpozisyonu yöntemleri veya mevcut kemik hacmini ve yüksekliğini artırmayı amaçlayan çeşitli ogmentasyon yöntemleri oluşturmaktadır.¹⁻⁴ Kemik greftleri, yönlendirilmiş kemik rejenerasyonu ve osteodistraksiyon gibi çeşitli kemik greftleme teknikleri uygulanarak, atrofik çene kemiklerine sahip vakaların çoğunu implant tedavisi ile rehabilite etmek mümkün olabilmektedir, ancak özellikle vertikal yönde kemik hacminin artırılması ile ilgili klinik sonuçlara ilişkin bilimsel veriler sınırlıdır. Diğer yönden bu tedaviler hastaya fazladan maliyet, uzun bekleme süresi ve morbidite getirmektedir. Bölgede kemik ve yumuşak doku hacminin artırılma gereksinimi ne kadar büyük veya karmaşık olursa, hastaların işlemi kabullenmeleri daha zor hale gelmekte ve büyük greftleme operasyonları sonrası daha uzun ve ağrılı bir iyileşme dönemi nedeniyle artan morbidite, hastaların motivasyonlarını çoğu zaman olumsuz etkilemektedir.

Ciddi cerrahi girişimlere başvurmadan, daha konservatif yöntemlerle bu problemin

çözümüne yönelik çalışmalar, çenelerdeki var olan kemik hacimlerini piyasadaki mevcut implant tasarımlarına göre ayarlamaktansa, implant tasarımlarının geliştirilerek mevcut kemiklere göre tekrar tasarlanması yönünde ilerlemektedir. Dental implant makro ve mikro dizaynlarında, materyal dayanıklılıklarında zaman içerisinde yaşanan gelişmeler sayesinde vertikal olarak kısıtlı kemik yüksekliğinde kısa implantlardan yararlanılmıştır. Literatürde ilk zamanlarda 10 mm altındaki 8 mm civarı implantlar, kısa implant olarak kabul görürken zaman içerisinde bu boyutlar önce 6 mm civarına ve son olarak da 4 mm yüksekliğe kadar düşürülebilmektedir. Literatürde bu yeni 6 mm'den daha düşük uzunluklara sahip implantlar "extra short" olarak tanımlanmaktadır. Ekstra kısa implantlar sayesinde, alt çenede mandibular sinir ile implant arasında bırakılması tavsiye edilen güvenli mesafe de düşünüldüğünde, 8 mm kısa implantların uygulanabilmesi için gereken 10 mm civarı kemik yüksekliği neredeyse yarıya düşerek, 4 mm implantlar sayesinde 5 mm civarına kadar gerilemiştir. Ancak bu 4 mm'lik ekstra kısa implantların -nispeten piyasaya yeni sunulmalarından dolayı- uzun dönem takipleri konusunda yeterli bilimsel veri bulunmamaktadır. Özellikle mandibula posterior bölgede çoklu diş eksikliklerinde artmış kron-implant uzunluk oranları sebebiyle birçok araştırmacı bu implantlara şüpheyle yaklaşmaktadır. Bu nedenle bu tip vakaların uzun dönem takipleri hakkında halen ciddi miktarda bilimsel verilere ihtiyaç duyulmaktadır.

Bu vaka raporunda mandibula sağ bölgede bir premolar diş ve iki molar diş eksikliği bulunan hastaya uygulanan 1 adet 6 mm'lik kısa ve 2 adet 4 mm'lik ekstra kısa implantlardan destek alan splintlenmiş 3 üye sabit protetik rehabilitasyonun 2 yıllık takibi sunulacaktır.



Resim 1: Hastanın operasyon öncesi alınan panoramik radyografi görüntüsü

OLGU SUNUMU

57 yaşındaki erkek, kliniğimize sağ mandibula posterior bölgede diş eksikliği şikâyetiyle başvurmuştur. Hastanın alınan anamnezinde herhangi bir sistemik rahatsızlığı bulunmadığı ve günde yarım paket (10 adet) sigara kullandığı öğrenilmiştir. Hastanın yapılan klinik muayenesinde ve 2 boyutlu panoramik radyografi üzerinde yapılan incelemeler sonucu bölgede kritik kemik yüksekliği belirlenerek, hastanın kemik hacminin daha detaylı incelenebilmesi amacıyla 3 boyutlu tomografi alınmasına karar verilmiştir.

Hastanın tomografi görüntülerinde yapılan incelemelerde bölgede kemik genişliğinin dental implant uygulanabilmesi amacıyla yeterli seviyelerde olmasına karşın, alveolar kemik tepesi ile inferior alveolar sinir arasında 5-6 mm aralığında kemik yüksekliği bulunduğu tespit edilmiştir. Ayrıca klinik olarak bölgede yaşanan atrofi nedeniyle alt-üst çeneler arası interoklüzal mesafede artmıştır.

Yapılan değerlendirmeler sonucunda hastaya ilk olarak bölgede kemik hacmini artırmaya yönelik işlemler konusuna detaylı bilgi verilerek, hastaya bu yönde bir tedavi planı önerilmiştir. Ancak hasta uzun bekleme süresi, ek maliyetler ve iyileşme döneminde

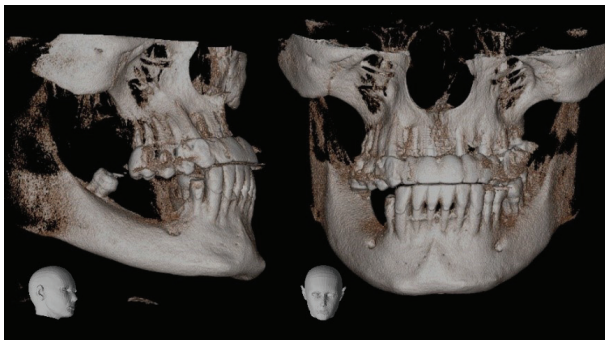
yaşayacağı sıkıntıları gerekçe göstererek bu işlemleri kabul etmemiştir. Ayrıca hasta bölgeye dental implant desteği olmadan yapılacak protetik rehabilitasyon seçenekleri ile ilgili de bilgilendirilmiş, ancak bu tedavi seçeneklerini de kabul etmemiştir.

Bu koşullar altında hastaya alternatif tedavi seçeneği olarak bölgenin kısa implantlarla rehabilitasyonu önerilerek, işlem hakkında olası başarısızlık ihtimalleri, ilerleyen dönemlerde ortaya çıkabilecek problemler, bölgede estetik anlamda probleme sebep olabilecek diş boyutlarındaki oluşacak farklılıklar detaylı şekilde anlatılarak hastanın yazılı onayı ve onam formu alınmıştır.

Cerrahi Prosedür, İmplant yerleştirilmesi ve Protetik Rehabilitasyon

Dental implantlar tek aşamalı cerrahi ile yapıldı. Lokal anestezi uygulaması bölgesel olarak yapıldı ve olası sinir hassasiyetlerinin fark edilebilmesi açısından rejonel anestezi tercih edilmedi. Bölgeye insizyon alveolar kret tepesinden mevcut keratinize diş eti ortalanarak yapıldı. Tam kalınlıkta mukoperiosteal flep kaldırıldı ve mental foramen bölgede görüntülendi. Düz bir kemik yüzeyine ulaşmak amacıyla bıçak sırtı halini almış ince kemik çıkıntıları uygun frezler yardımıyla düzeltildi. Üç boyutlu tomografi görüntüleri üzerinde yapılan kesitsel ölçümlerde, premolar diş bölgesine 6 mm uzunluğunda, molar diş bölgelerinde ise 4 mm uzunluğunda ve her biri 4.1 mm kalınlıklarında 3 adet doku seviyesi implantların (Straumann Regular Neck, solid screw, SLActive soft tissue-level implants; Institut Straumann AG, Basel, Switzerland) yerleştirilmesi planlandı. İmplant yuvalarının hazırlanması Straumann firmasının kullanıcı bilgi el kitabında önerdiği şekliyle ve hem profile şekillendirici frez hem yiv açısı

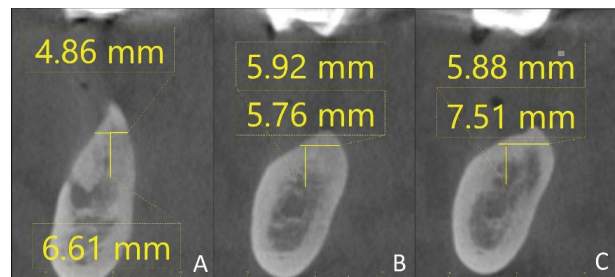
frez kullanılarak gerçekleştirildi. Bölgeye yerleştirilen tüm implantlar öncelikle döner alet ile son torklamada ise manuel tork cihazı ile 35 Newton değeri tork aşılmadan kemik içerisine yerleştirilmiştir. Osstell ISQ cihazı (Osstell AB, Gothenburg, Sweden) ile implantların primer stabilitesi birden çok sayıda yapılan ölçümlerde 60-70 ISQ arasında ölçümlenmiştir. Implantların üzerine uzun dişeti şekillendirici kapaklar takılarak, uygun yumuşak doku düzenlenmesinin ardından flepler 5/0 ipek sütür yardımıyla dikilmiştir. Hastaya operasyon sonrası dönemde, 5 gün süreyle günde 2 kez kullanılmak üzere Amoksisilin 875 mg+125 mg Klavüklonik Asit içeren antibiyotik, Analjezik ve Anti-enflamatuar olarak 100 mg flurbiprofen ve %0.12 klorheksidin glukonat ve %0.15 benzidamin hidroklorür içerikli oral gargara reçete edilmiştir. Hastanın ilk kontrolü ve dikiş alımı 7. günde yapılmıştır. Daha sonra genel kontrol ve gingivaların temizliği ve sıklığının kontrolü amacıyla aylık kontrol randevuları ayarlanmıştır. 12 haftalık iyileşme süresinin ardından hastanın implant stabilitesinin ölçümü Osstell cihazı ile tekrarlanmış ve yapılan ölçümlerde tüm değerlerin 70 ISQ üzerinde çıkması üzerine hasta, protetik diş tedavisi bölümüne yönlendirilerek, birbirlerine splintli olacak şekilde metal destekli implant üstü porselen protetik rehabilitasyonunun yapılması sağlanmıştır.



Resim 2: Hastanın operasyon öncesi alınan 3 boyutlu tomografi görüntü modeli

TARTIŞMA

Geçmişten günümüze posterior bölgede atrofi bulunan mandibulanın implant destekli sabit rehabilitasyonu için farklı tedavi seçenekleri önerilmiştir. Atrofik bölgenin çeşitli işlemlerle augmentasyonu ya da vertikal yüksekliği sınırlandıran mandibular sinirin lateralizasyonu/transpozisyonu çeşitli çalışmalarda başarılı sonuçlar verse de hem maliyetleri artırması hem çeşitli riskler barındıran girişimsel işlemler gerektirmesi ve tedavi zamanını uzatması açısından olumsuz yönleri bulunmaktadır. Günümüzde hastaların ve klinisyenlerin tedavi beklentileri en kısa sürede ve en konservatif yöntemle sorunun çözümüne yönelik tedavi gerçekleştirilmesidir. Bu amaca kısa implantlar ile ulaşılabileceğini birçok çalışmada öne sürülmüştür.⁵ Dental implant makro ve mikro tasarımlarında yaşanan gelişmeler sayesinde implantların dar çaplarda ve düşük yüksekliklerde mukavemetleri artırılmış ve yüzeyleri zaman içerisinde geliştirilmiştir. Implant tasarımlarında yaşanan bu gelişmeler sayesinde kısa implant olarak kabul edilen implant boyları 10 mm'den⁶ önce 7 mm altına^{7, 8} ve sonra ekstra kısa implantların ile birlikte 4 mm'ye^{9, 10} kadar düşmüştür. Kısa implant kavramının zaman içerisinde ifade ettiği değer değişse bile, rapor edilen başarı oranlarının benzer kaldığı görülmektedir.^{2, 3, 6-9, 11}

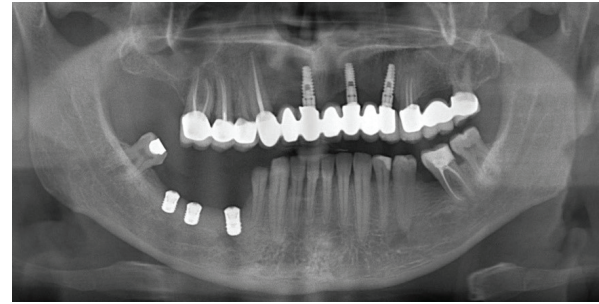


Resim 3: Hastanın operasyon öncesi alınan 3 boyutlu tomografisinde bölgeye ait kesitsel görüntüler ve boyutsal ölçümler A: 1. Premolar (45) diş bölgesi, B: 1. Molar (46) diş bölgesi, C: 2. Molar (47) diş bölgesi

Mevcut literatürde kısa implantların kullanımı hakkında birçok çalışma yapılmış ve genel anlamda başarılı sonuçlar rapor edilmiştir. Atieh ve ark.¹² posterior parsiyel dişsizliğin rehabilitasyonunda kısa implantların erken dönemde sağkalım oranının yüksek olduğunu ve bu başarının implant yüzeyi, tasarımı veya genişliği ile ilişkili olmadığını bildirmişlerdir. Araştırmacılar kısa implantların, ek ogmentasyon prosedürleri gerektiren vakalarda daha uzun implantlara iyi bir alternatif oluşturabileceğini vurgulamışlardır. Pieri ve ark.³ kısa implantlar (6 mm) ile önce vertikal ogmentasyon uygulanması ve 9mm'den uzun implant uygulanmasını karşılaştırdıkları çalışmalarında, her iki tekniğin 5 yıllık takipte başarılı klinik sonuçlar verdiğini, ancak kısa implantların, ogmente edilmiş kemiğe yerleştirilen standart uzunluktaki implantlardan daha az cerrahi komplikasyon ve marjinal kemik kaybı gösterdiğini bildirmişlerdir. 6 mm'lik kısa implantlar hakkında Han ve ark.⁸ tarafından yapılan çalışmada, yerleştirilen 95 implantta yaşanan 4 kayıp ile 1 yıllık %95,8 survival ve success oranı rapor edilmiştir. Tabrizi ve ark.¹³ posterior mandibulada yerleştirilen 6 mm'lik kısa implantların 36 aylık takibinde, yerleştirilen kısa implantların sayısının artırılmasının, kısa implantlar çevresindeki marjinal kemik kaybını azaltacağını bildirmiştir.

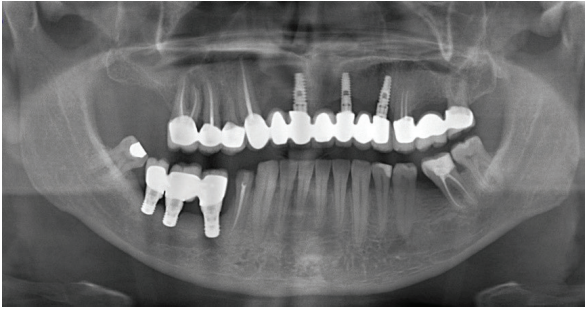
Literatürde ekstra kısa implant olarak adlandırılan 6 mm uzunluğunun altındaki implantlarla ilgili ise oldukça kısıtlı veri bulunmaktadır. Felice ve ark.⁴ posterior atrofik çenelerde 5 mm uzunluğundaki implantları, bölgenin ogmente edilmesi sonrası yerleştirilen 10 mm uzunluktaki implantlarla karşılaştırdıkları çalışmalarında, 5 mm'lik implantların, artırılmış kemiğe yerleştirilen daha uzun implantlara kıyasla benzer sonuçlar

verdiğini rapor etmişlerdir. Bu nedenle kısa implant kullanımının tedavide daha hızlı, daha ucuz ve daha az morbidite ile ilişkili olduğu için, özellikle posterior mandibulalarda kemik ogmentasyonu yöntemlerine tercih edilebilir bir seçenek olduğunu vurgulamışlardır. 5 mm'lik implantlar ile Seemann ve ark.¹⁴ tarafından yapılan çalışmada, mandibulada interforaminal bölgeye yerleştirilen 4 adet ekstra kısa (5mm) implant ile desteklenen tüm çene sabit restorasyonların kısa süreli takipler (19.4 ay) sonucu, umut verici survival ve success oranı gösterdiğini bildirmiştir.



Resim 4: Dental implantların yerleştirilmesinin ardından operasyon günü çekilen panoramik radyografi

Çalışmamızda da yararlanılan 4 mm uzunluğa sahip implantlar hakkında literatürde tarafımızca ulaşılabilen aynı araştırmacıya ait olmak üzere yalnızca 2 adet çalışma bulunabilmektedir. Konuyla ilgili Slotte ve ark.¹⁰ atrofik posterior mandibulaya yerleştirilen 4 mm'lik ekstra kısa 87 implantın 2 yıllık takibi sonucu 4 mm'lik implantların, mandibulada ve sağlıklı peri-implant koşullarında sabit protetik rehabilitasyona izin verdiğini bildirmiştir. Aynı çalışmanın daha sonradan yayınlanan 5 yıllık takibinde de 86 adet 4 mm'lik implantın %92,2 survival oranı ile mandibula posterior bölgede 3 ve 4 üyeden oluşan sabit protezleri başarıyla desteklediğini bildirmişlerdir.⁹



Resim 5: Dental implantüstü protetik rehabilitasyonun tesliminden sonra 2 yıllık takipte hastadan alınan panoramik röntgen

SONUÇ

Bu vakada, iki adet 4 mm uzunluğa ve bir adet 6 mm uzunluğa sahip 3 adet doku seviyesi implanttan destek alarak yapılan 3 üyeden oluşan sabit protetik rehabilitasyonun 2 yıllık takibinde implant kaybı yaşanmamıştır ve bölgede herhangi bir kemik kaybı, enflamasyon, periimplantitis gibi bir problemle karşılaşılmamıştır. Her ne kadar ekstra kısa implantlar kemik hacmi artırım ya da lateralizasyon/transpozisyon gibi cerrahi girişimlere alternatif olarak gözükse bile, konu ile ilgili daha uzun dönem takipleri olan daha kapsamlı çalışmalara gereksinim vardır. Bu çalışmalar tamamlanana kadar bu konuya şüpheyle yaklaşarak, ancak detaylı değerlendirmelerin ardından doğru seçilen vakalarda bu uygulamalar yapılmalıdır.

KAYNAKLAR

[1] Abayev B, Juodzbalys G. Inferior alveolar nerve lateralization and transposition for dental implant placement. Part I: a systematic review of surgical techniques. J Oral Maxillofac Res. 2015; 6: e2.

[2] de NDFJ, Pecorari VGA, Martins CB, Del Fabbro M, Casati MZ. Short implants versus bone augmentation in combination with standard-length implants in posterior atrophic partially edentulous mandibles: systematic review and meta-analysis with the Bayesian approach. Int J Oral Maxillofac Surg. 2018.

[3] Pieri F, Forlivesi C, Caselli E, Corinaldesi G. Short implants (6mm) vs. vertical bone augmentation and standard-length implants (≥ 9 mm) in atrophic posterior mandibles: a 5-year retrospective study. Int J Oral Maxillofac Surg. 2017; 46: 1607-14.

[4] Felice P, Pistilli R, Piattelli M, Soardi E, Corvino V, Esposito M. Posterior atrophic jaws rehabilitated with prostheses supported by 5 x 5 mm implants with a novel nanostructured calcium-incorporated titanium surface or by longer implants in augmented bone. Preliminary results from a randomised controlled trial. Eur J Oral Implantol. 2012; 5: 149-61.

[5] Anitua E, Alkhraisat MH, Orive G. Novel technique for the treatment of the severely atrophied posterior mandible. Int J Oral Maxillofac Implants. 2013; 28: 1338-46.

[6] Schwartz SR. Short implants: are they a viable option in implant dentistry? Dent Clin North Am. 2015; 59: 317-28.

[7] Pommer B, Mailath-Pokorny G, Haas R, Buseniechner D, Millesi W, Furhauser R. Extra-short (< 7 mm) and extra-narrow diameter (< 3.5 mm) implants: a meta-analytic literature review. Eur J Oral Implantol. 2018; 11 Suppl 1: 137-S46.

- [8] Han J, Zhang X, Tang Z, Zhang L, Shi D, Meng H. A prospective, multicenter study assessing the DENTSPLY Implants, OsseoSpeed() TX, length 6 mm in the posterior maxilla and mandible: a 1-year follow-up study. *Clin Oral Implants Res.* 2016; 27: 452-7.
- [9] Slotte C, Gronningsaeter A, Halmoy AM, Ohrnell LO, Mordenfeld A, Isaksson S, et al. Four-Millimeter-Long Posterior-Mandible Implants: 5-Year Outcomes of a Prospective Multicenter Study. *Clin Implant Dent Relat Res.* 2015; 17 Suppl 2: e385-95.
- [10] Slotte C, Gronningsaeter A, Halmoy AM, Ohrnell LO, Stroh G, Isaksson S, et al. Four-millimeter implants supporting fixed partial dental prostheses in the severely resorbed posterior mandible: two-year results. *Clin Implant Dent Relat Res.* 2012; 14 Suppl 1: e46-58.
- [11] Monje A, Fu JH, Chan HL, Suarez F, Galindo-Moreno P, Catena A, et al. Do implant length and width matter for short dental implants (<10 mm)? A meta-analysis of prospective studies. *J Periodontol.* 2013; 84: 1783-91.
- [12] Atieh MA, Zadeh H, Stanford CM, Cooper LF. Survival of short dental implants for treatment of posterior partial edentulism: a systematic review. *Int J Oral Maxillofac Implants.* 2012; 27: 1323-31.
- [13] Tabrizi R, Arabion H, Aliabadi E, Hasanzadeh F. Does increasing the number of short implants reduce marginal bone loss in the posterior mandible? A prospective study. *Br J Oral Maxillofac Surg.* 2016; 54: 731-5.
- [14] Seemann R, Marincola M, Seay D, Perisanidis C, Barger N, Ewers R. Preliminary results of fixed, fiber-reinforced resin bridges on four 4- x 5-mm ultrashort implants in compromised bony sites: a pilot study. *J Oral Maxillofac Surg.* 2015; 73: 630-40.